La Radiologia Medica - Radiol Med 91:542-546, 1996
Edizioni Minerva Medica - Torino

Modificazioni biomeccaniche e alterazioni traumatiche del rachide lombo-sacrale negli sport equestri

Valutazione con Risonanza Magnetica

Casimiro SIMONETTI - Domenico LUPOI - Guido DI GIAMBATTISTA
Vincenzo SESSA* - Maurizio ROSATI* - Antonio ORLACCHIO**

Le malattie del rachide costituiscono il 5-15% della traumatologia sportiva. Gli sport equestri, insieme al rugby, agli sport motoristici e alla specialità tuffi risultano quelli maggiormente esposti al rischio di malattie del rachide. In questo lavoro vengono descritte le modificazioni biomeccaniche e i microtraumi ripetuti che il rachide lombare può subire in relazione alle attività equestri.
Abbiamo valutato mediante RM il rachide lombo-sacrale di un gruppo di 12 cavalieri e amazzoni con età compresa fra 18 e 51 anni (media 33,4 anni) iscritti alla Federazione Italiana Sport Equestri [olimpionici, probabili olimpionici (P.O.), Europei e «young riders» (cavalieri di interesse internazionale con età non superiore a 21 anni)] che praticano pertanto l'equitazione a livello agonistico. Sono stati utilizzati un magnete resistivo da 0,3T e un magnete permanente da 0,2T con bobina di superficie dedicata. È stato inoltre considerato un gruppo di controllo costituito da volontari non sintomatici, suddivisi nelle medesime fasce di età, non-agonisti.
I rilievi RM possono essere suddivisi in:
1) modificazioni degli angoli e delle fisiologiche curve del rachide;
2) modificazioni e alterazioni proprie dei dischi intersomatici;
3) modificazioni dell'apparato legamentoso della colonna;
4) alterazioni delle componenti somatiche.
L'indagine RM ha dimostrato estrema sensibilità nella valutazione complessiva del rachide lombo-sacrale degli atleti, consentendo la contemporanea valutazione dei somi vertebrali e dei tessuti molli perischeletrici, con particolare riguardo agli apparati legamentoso e discale; oltre che per il corretto inquadramento in relazione alla sintomatologia soggettivo-clinica, l'indagine RM riveste un valore predittivo, sia in considerazione del prosieguo dell'attività agonistica sia degli esiti al termine dell'attività.

PAROLE CHIAVE: Colonna lombare, alterazioni post-traumatiche - Rachide, traumi sport-correlati - Colonna, traumatologia nell'equitazione - Colonna lombare, Risonanza Magnetica.

Biomechanical changes and injuries of thè lumbar spine in equitation. MR findings.

Spinai injuries account for 5-15% of sport-related traumas. Equestrian sports are considered, together with rugby, motor sport and diving, thè riskiest sport for severe spinai injuries. We investigated thè biomechanical changes and repeated microtraumas in equitation.
We examined with MR thè lumbar spines of 12 professional horsewomen and horsemen, 18-51 years old (mean: 33.4 years), belonging to F.I.S.E. (thè Italian Federation for Equestrian Sports) and classified as Olympic riders, Senior and Young European riders.
An 0.3-T resistive and an 0.2-T permanent magnets with dedicated surface coils were used. We also examined a control group of non-professional healthy volunteers homogeneous by age.
MR findings were classified as follows: 1) changes in normal bending and angles of thè lumbar spine; 2) injuries and changes in lumbar disks; 3) changes in spinai ligaments; 4) vertebral body injuries. MR was very sensitive in thè assessment of ali lumbosacral components in ali thè athletes; besides yielding useful findings to integrate with clinical results, MR also has a predictive value relative to both thè continuation of sports activity and thè possible damage at thè end of it.

KEY WORDS: Lumbar spine, sport-related injuries - Spinai injuries, equitation - Spinai injuries, MR.

Introduzione

Le malattie del rachide costituiscono il 5-15% della traumatologia sportiva. In questa percentuale rientrano genericamente sia i traumi di lieve entità sia, in percentuale significativa, traumi invalidanti [3, 10].

In questo caso gli sport maggiormente a rischio sono quelli equestri, la specialità tuffi e quelli motoristici.

Per quanto riguarda gli sport equestri, le malattie vertebrali rappresentano soprattutto la conseguenza dei microtraumi e della sindrome da sovraccarico in cui gli aspetti biomeccanici correlati all'assetto del cavaliere assumono un ruolo patogenetico decisivo.

Solo la comprensione di questi meccanismi può consentire il trattamento mirato (correzione dell'assetto, rinforzo della muscolatura paravertebrale e addominale) per permettere la remissione della sintomatologia e assicurare al cavaliere il proseguimento dell'attività.

Materiale e metodi

Abbiamo valutato mediante RM il rachide lombo-sacrale di un gruppo di 12 cavalieri e amazzoni.

Gli sportivi in esame, con età compresa tra 18 e 51 anni (media 33,4 anni), suddivisi in tre fasce di età, rispettivamente compresa tra 18 e 30 anni, tra 31 e 40 e oltre 40 anni, appartengono alle categorie di elevato interesse della Federazione Italiana Sport Equestri [olimpionici, probabili olimpionici, Europei e cavalieri di interesse internazionale con età non superiore a 21 anni («young riders»)] e praticano pertanto l'equitazione a livello agonistico con attività media giornaliera pari a 3,2 ore circa.

È stato inoltre valutato un gruppo di controllo di 20 volontari sani, non sintomatici, non praticanti sport a livello agonistico, suddivisi nelle medesime fasce di età.

Sono stati utilizzati un magnete resistivo da 0,3T e un magne-

Radiologia e Diagnostica per Immagini - * Divisione di Ortopedia - Ospedale «S. Giovanni Calibita» Fatebenefratelli - Isola Tiberina - Roma - **Istituto di Radiologia - Università «Tor Vergata» - Roma.
Pervenuto alla Redazione il 15.9.1995; revisionato il 5.10.1995; restituito corretto il 26.1.1996; accettato per la pubblicazione il 30.1.1996.
Indirizzo per la richiesta di estratti: Prof. A. Orlacchio - Radiologia e Diagnostica per Immagini - Ospedale «S. Giovanni Calibita» Fatebenefratelli - Isola Tiberina, 39-00186 Roma RM - Tei. 06/6837365/4, 6837243 - Fax 06/68300746.
Il lavoro spetta in parti uguali agli autori.

TABELLA I. — Misure medie dello spessore dei dischi intersomatici nelle immagini di RM (espresse in millimetri).
Mean thickness of intervertebral disks on MR images (in mm).

	Atleti	Grappo di controllo	Riduzione (%)
D12-L1	5,5	8,5	35
L1-L2	6,5	10,2	36
L2-L3	7,3	11	34
L3-L4	8,5	11,2	24
L4-L5	9	13	31
L5-S1	7,4	12,7	42

— Riduzione media pari a 33,6%;
— Disco maggiormente compromesso: L5-S1;
— Disco meno coinvolto: L3-L4.

TABELLA II — Intensità del segnale dei dischi intersomatici nelle sequenze T2-dipendenti (valori percentuali rispetto al gruppo di volontari sani di controllo, stimato = 100%).
T2 signal intensity of intervertebral disks (% relative to healthy controls, whose values are assumed as 100%).

	Elevata	Media	Bassa
D12-L1	62,5%	37,5%	—
L1-L2	87,5%	12,5%	—
L2-L3	63%	12%	25%
L3-L4	100%	—	—
L4-L5	63%	25%	12%
L5-S1	38%	37%	25%

TABELLA III. — Altre alterazioni riscontrate.
Other spinai conditions.

1) Ipertrofia articolazioni interapofisarie	6 casi	(bilaterale estesa a più metameri in 3 casi, monolaterale monometamerica in 2 casi, monolaterale estesa a più metameri in 1 caso)
2) Ernie di Schmorl	3 casi	(1 limitante superiore D12, 1 limitante inferiore L4, 1 limitante inferiore L5)
3) Protrusioni discali	3 casi	(1 mediana-paramediana sinistra L2-L3, 1 paramediana sinistra L4-L5, mediana L5-S1)
4) Fratture da stress o da impatto	1 caso	(soma di L2)
5) Artrosi	3 casi	(atleti della fascia con età più elevata)

Sintomatologia soggettiva: due atleti lamentavano lombalgia; uno presentava lombosciatalgia con prevalente componente anestesica monolaterale (dal gruppo di controllo sono stati esclusi i soggetti sintomatici).

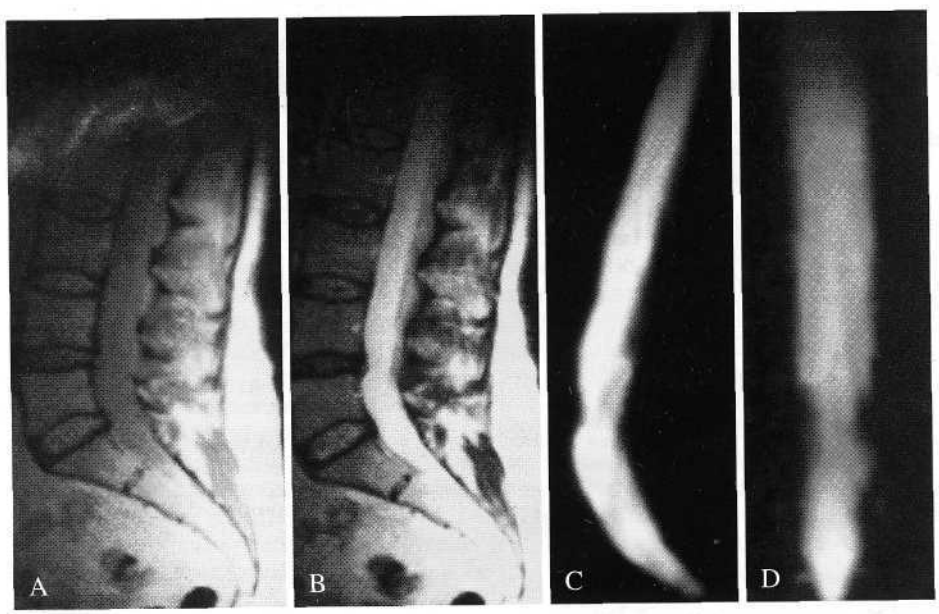

Fig. 1. — Soggetto con lievi parestesie agli arti inferiori bilaterali, prevalenti a sinistra (formicolii, iposensibilità). Immagini sagittali Spin Echo (A, B), sagittali e coronali «mielografiche» (C, D): piccola protrusione mediana del disco intersomatico L4-L5 con ipointensità di segnale del nucleo polposo: impronta sul margine sinistro del sacco durale a livello L4-L5 ed L5-S1.
Subject with mild paresthesia in L5 region; thè symptoms were bilateral, but more, severe on thè left-hand side. Sagittal SE images (A, B) and sagittal-coronal «MYUR» (C, D): centrai bulging ofLA-L5 disk with low-signal nucleus polposus; left durai sac impression at L4-L5 and L5-S1.

te permanente da 0,2T. Le sequenze impiegate sono state Spin-Echo, DP e T2-dipendenti su piani sagittali (TR 2300/2500; TE 28/38-110/148; spessore dello strato 5 mm contigue; 2/4 medie di acquisizione) e TI «ibride» con strato sottile su piani assiali obliqui mirati allo studio degli spazi intersomatici lombari (TR 300/500; TE 25/38; spessore dello strato 3-4 millimetri, contigui; 4 medie di acquisizione). In entrambe le apparecchiature abbiamo utilizzato bobine di superficie dedicate e i tempi di esame sono risultati compresi tra 25 e 35 minuti.

Sono stati misurati, tramite appositi algoritmi, i valori relativi allo spessore dei singoli dischi intersomatici e alla intensità di segnale dei rispettivi nuclei polposi campionata sulle immagini T2-dipendenti.

Risultati

II riscontro maggiormente evidente e diffuso è risultato la diminuzione dello spessore dei dischi intersomatici (tab. I) associata, in percentuale variabile (media 31%), a riduzione dell'intensità di segnale dei nuclei polposi (tab. E), rispetto alla fisiologica iperintensità, nelle sequenze T2-pesate [2,4,6,9,13].

Le altre alterazioni osservate (il cui dettaglio quantitativo è riportato nella tabella III, consistono, in ordine decrescente, in:
— ipertrofia delle faccette articolari interapofisarie;
— ernie di Schmorl;
— protrusioni discali;
— fratture da impatto.

Inoltre, in 3 casi sono state evidenziate degenerazioni artrosiche, peraltro da considerare non significativamente correlabili con l'attività sportiva in quanto riscontrate nella fascia di età superiore a 40 anni [14].

I rilievi ottenuti possono essere suddivisi in quattro gruppi di alterazioni:

1) modificazioni degli angoli e delle fisiologiche curve del rachide;

2) modificazioni e alterazioni proprie dei dischi intersomatìci;

3) modificazioni dell'apparato legamentoso della colonna;

4) alterazioni delle componenti somatiche.

Nel *gruppo 1,* i riscontri più frequenti consistono nella diminuzione dell'angolo lombo-sacrale di Fergusson [8] (fig. 1 A) e in seconda istanza nella modificazione della fisiologica lordosi lombare (accentuazione o attenuazione a seconda dello stile praticato) (figg. 2, 3) [7, 12].

Nel *gruppo 2,* abbiamo rilevato la tendenza alla riduzione di ampiezza dei dischi intersomatici, prevalente in ordine decrescente di L5-S1, D12-L1 ed L3-L4 (tab. I); tale rilievo è spesso associato a ipointensità di segnale del disco sulle immagini T2 dipendenti, verosimilmente per riduzione dell'idratazione del nucleo polposo (fig. 1 A, B) (tab. II).

Sono state inoltre rilevate in 3 casi ernie intraspongiose di Schmorl nel tratto compreso tra LI e L4.

Per quanto concerne le protrusioni discali, contrariamente a quanto sarebbe stato lecito ipotizzare, il rilievo è stato numericamente scarso, essendo stato rilevato in tre casi (fig. 4), e le formazioni erniarie vere e proprie risultano statisticamente trascurabili (un solo caso); non si è inoltre mai rilevata la presenza di ernie espulse. Ciò può essere in parte correlato a

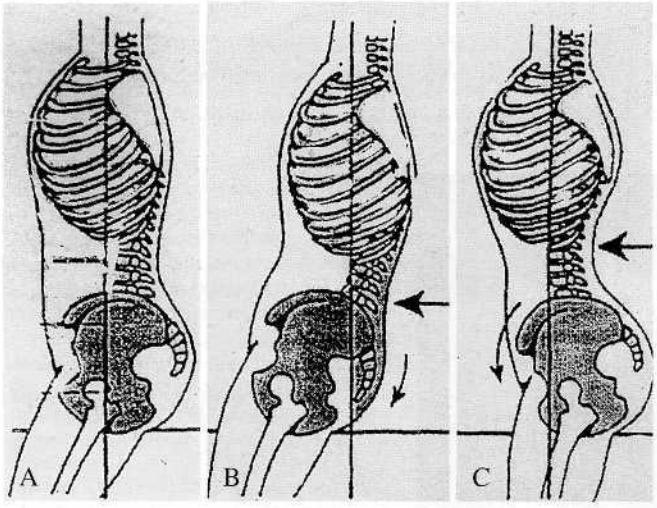

Fig. 2. — Schema 1 : Differenti tipi di assetto nell'equitazione: A) Assetto neutro, il più idoneo, ma ipotetico. B) Assetto secondo la scuola tedesca («Angezogenes Kreutz» o «reni ingobbite»). C) Assetto secondo la scuola italiana («metodo naturale» o «Caprilli»),
Schematic drawing 1 : various order types in equitation: A) Nentrai order, thè test but hypothetical order. B) Gennari school order («Angezogenes Kreutz»). C) Italian school order («Caprilli»).

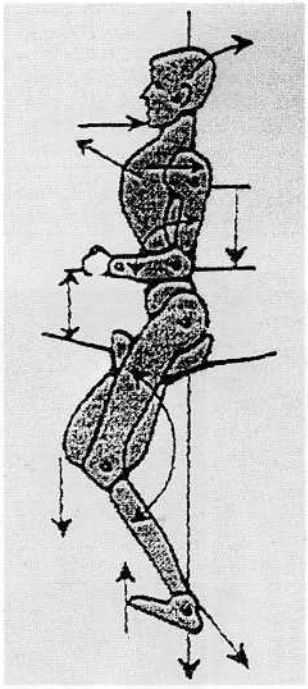

Fig. 3. — Schema 2: Punti di impatto, linee di forza e leve articolari nell'equitazione [Schemi grafici da W. Museler «Tecnica Equestre», modificati],
Schematic drawing 2: impact points, farce lines and articular levers in equitation.

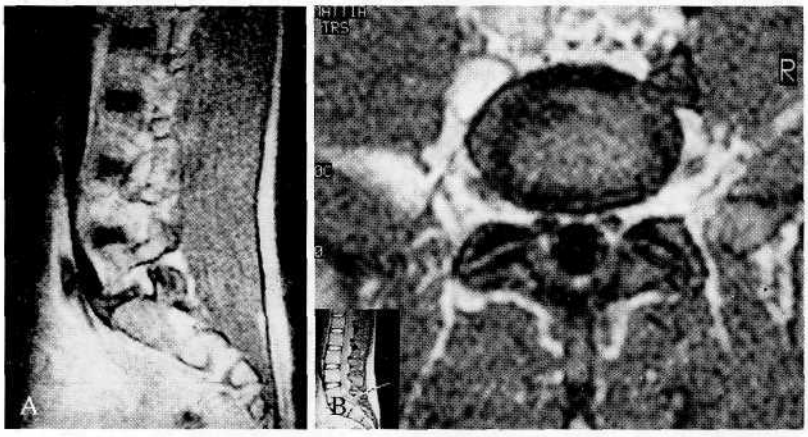

Fig. 4. — Scansione sagittale paramediana destra. Aumento dell'ottusità dell'angolo L/S (A); evidente ipertrofia interapofisaria L5-S1 (B), confermata nelle immagini assiali acquisite a tale livello (errore di assetto).
Right midlateral sagittal SE image: increased L/S angle and interapophysary hypertrophy of L5-S1, also shown on axial images at thè sanie level (wrong order).

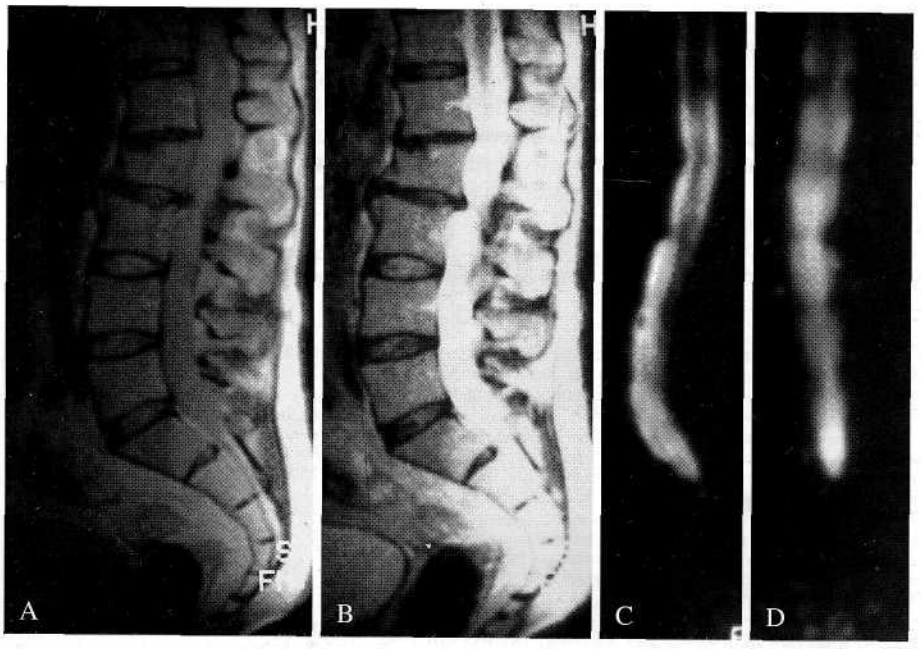

Fig. 5. — Soggetto con fascia di età superiore a 40 anni con lombalgia cronica. Immagini sagittali Spin Echo con TR lungo (A, B) e sagittali/coronali «MYUR» (C, D): esiti di frattura da impatto del soma di L2 e impronte multiple sul sacco durale su base artrosico-osteofitaria (C, D).
Subject over 40 years old wìth chronic lumbar back pain. Sagittal SE images (PD and T2-weighted) (A, B) and sagittal-coronal «MYUR» images (C, D) show sìgns ofan old impact fracture of L2 vertebral body and durai sac impression due to degenerative arthropathy.

quanto riscontrato nel *gruppo 3,* ossia marcata ipertrofia del sistema legamentoso proprio della colonna, e in particolare dei legamenti longitudinali anteriore e posteriore, mentre il rilievo di ipertrofia dei legamenti gialli è stato meno frequente e segmentale (prevalente a livello di L3-L5) (fig. 5).

Nel *gruppo 4,* i riscontri più frequenti consistono nell'ipertrofia delle faccette articolari interapofisarie, generalmente simmetriche, sebbene in tre casi si sia rilevata asimmetria delle faccette, verosimilmente in relazione a imperfezioni o a errori di assetto [16]. Le alterazioni delle limitanti somatiche sono risultate prevalenti, come era lecito attendersi, negli atleti della fascia di età più elevata e non presentano caratteristiche peculiari, consistendo prevalentemente in quadri di spondiloartrosi con associate osteofitosi marginali più o meno marcate (tab. III).

Le alterazioni post-traumatiche gravi (da caduta), consistono in esiti post-fratturativi a livello dei processi trasversi o fratture da impatto dei somi vertebrali; i corpi vertebrali più esposti a tale tipo di trauma sono D12 e LI. In casi simili, per l'importanza neurologica del livello del trauma (cono midollare), è indispensabile la correlazione tra diagnosi radiologica e clinica.

A questi riscontri oggettivi corrispondeva nel 50% dei casi assenza della sintomatologia. Lombalgia con Lasegue lievemente positivo a 70-90° era presente nel 20% dei cavalieri. Modica lombosciatalgia con Lasegue positivo a 70-90° e Wassermann lievemente positivo, ma con riflessi conservati e nessun deficit motorio o sensitivo agli arti, caratterizzava il 3% dei casi. Solo nel rimanente 17% si configurava il quadro di chiara radicolopatia irritativa con parestesie all'arto interessato.

Discussione e conclusioni

La lombalgia senza irradiazione sciatalgica *(mìd-lumbar pain)* rappresenta attualmente il principale sintomo clinico nello sportivo che pratica l'equitazione. Può costituire nei casi più gravi una seria limitazione tale da costringere all'abbandono della pratica sportiva.

D'altra parte, la possibilità di valutare la reale situazione del rachide, consente di mirare il trattamento del soggetto (farmacologico, fisiatrico, ecc), di correggere eventuali errori di allenamento ma soprattutto evitare l'abusato e controproducente ricorso ai farmaci antidolorifici [1, 11, 15]. Questi, riducendo la sintomatologia, creano benessere illusorio che induce al prosieguo indiscriminato dell'attività agonistica, sottoponendo a ulteriori stress il rachide lombare. In tal modo la situazione peggiora fino a un «punto di non ritorno» in cui anche la terapia farmacologica non ha più effetto durevole. (È necessario inoltre ricordare come le sempre più rigorose norme anti-doping restringano ulteriormente il campo dei farmaci delle classi summenzionate utilizzabili).

Nella nostra esperienza solo in 2 casi esisteva sintomatologia clinica/soggettiva significativa. In nessun caso si sono individuate ernie discali espulse. Questo può in parte essere dovuto a un altro aspetto costantemente rilevato, ossia la ipertrofia del sistema legamentoso proprio della colonna nonché dei muscoli paraspinali, psoas e dorsali, con verosimile funzione stabilizzatrice del rachide (fig. 3).

Il rilievo dell'ipertrofia delle articolazioni interapofisarie, quando monolaterale, ha indicato nella nostra esperienza un errore o imperfezione di assetto o asimmetria di tipo scoliotico che viene in tal modo «compensata».

Sempre in relazione al tipo di assetto è da considerare la prevalenza delle alterazioni nei metanieri superiori (passaggio dorso-lombare) negli atleti della scuola mitteleuropea (Germania, Benelux, Est Europa) ove viene utilizzato un tipo di assetto che prevede la rettilineizzazione delle curve del rachide con seduta molto profonda onde ottenere l'impulso in avanti mediante l'impegno del treno posteriore del cavallo (il concetto tedesco *«Angezogenes Kreutz»* prevede che il cavaliere «ingobbisca le reni») mentre nei cavalieri che seguono

il cosiddetto «metodo naturale» (Italia, Francia e Paesi anglosassoni) le alterazioni più frequenti si riscontrano a livello dei metameri più caudali (passaggio lombo-sacrale); questo in quanto il metodo suddetto, ideato dall'italiano Caprilli, prevede un assetto «leggero», quasi in sospensione sull'arcione, con staffe relativamente più corte e di conseguenza articolazioni più flesse e inclinate in avanti (fig. 2).

Possiamo pertanto concludere che l'indagine RM si è dimostrata estremamente sensibile nella valutazione complessiva del rachide lombo-sacrale degli atleti in esame, consentendo la contemporanea valutazione dei somi vertebrali e dei tessuti molli perischeletrici, con particolare riguardo agli apparati legamentoso e discale [5]; oltre che per il corretto inquadramento in relazione alla sintomatologia soggettivo-clinica (spesso non significativa), l'indagine RM appare rivestire valore predittivo, sia in considerazione del prosieguo dell'attività agonistica sia degli esiti al termine dell'attività.

Ringraziamenti. — Si ringraziano per la collaborazione: Carmelo Colosi, Giuseppe Tinelli, Valter Rigirozzo, T.S.R.M.

Bibliografia

1) Aprili C, Bogduk N: High intensity zone: a diagnostic sign of painful lumbar disc on magnetic resonance imaging. Br JRadiol 65: 361-369, 1992.

2) Athanosoulis CA, Lee AK: Algorithms in radiology and medicai imaging. Radiology 164: 565-567, 1987.

3) Chakeres DW, Fliekinger F, Bresnahan JC e Coli: MR Imaging of acute spinai cord trauma. AJNR 8:5-10,1987.

4) Edelman RR, Shoukimas GM, Stark MD e Coli: High resolution surface coil imaging of thè lumbar disk disease. AJNR 6: 479-485, 1985.

5) Franken EAjr, Berbaum KS, Dunn V e Coli: Impact of MR Imaging on clinicai diagnosis and management: a prospective study. Radiology 161: 377-380,1986.

6) Gilsanz V, Boechat MI, Gilsanz R e Coli: Gender differences in vertebral sizes in adults: biomechanical implications. Radiology 190: 678-682, 1994.

7) Jinkins JR, Matthes JC, Sener RN e Coli: Spondylolysis, spondylolystesis and associated nerve root entrapment in thè lumbosacral spine: MR evaluation. AJR 159: 799-803,1992.

8) Kohler A, Zimmer EA: Limiti del normale ed inizio del patologico nella diagnostica radiologica dello scheletro, pag 379-380. Casa Editrice Ambrosiana, Milano, 1970.

9) Loneragan R, Khangure MS, McCormick C e Coli: Comparison of Magnetic Resonance Imaging and Computed Tomographic discography in thè assessment of lumbar disc degeneration. Australas Radiol 38: 6-9, 1994.

10) McArdle CB, Crofford MJ, Mirfakhrau M: Surface coil MR of spinai trauma: preliminary experience. AJNR 7: 885-993, 1986.

11) Milette PC: Radiculopathy, radicular pain, radiating pain, referred pain: what are we really talking about? Radiology 192: 280-282, 1994.

12) Munday TL, Johnson MH, Hayes CW e Coli: Musculosketal causes of spinai axis compromise: beyond thè usuai suspects. RadioGraphics 14:1225-1245,1994.

13) Ralston MD, Dykes TA, Applebaum TI: Verification of lumbar vertebral bodies. Radiology 185: 615-616, 1992.

14) Resnick D: Degenerative diseases of thè vertebral column. Radiology 156: 3-14, 1985.

15) Seidenwurm DJ, Russell EJ, Hambly M e Coli: Diagnostic accuracy, patient outcome, and economie factors in lumbar radiculopathy. Radiology 190: 21-25, 1994.

16) Tournade A, Patay Z, Krupa P e Coli: Comparative study of anatomical, radiological and therapeutic features of thè lumbar facet joints. Neuroradiol 34: 257-261, 1992.

Prof. A. Orlacchio
Radiologia e Diagnostica per Immagini
Ospedale «S. Giovanni Calibìta»
Fatebenefratelli
Isola Tiberina, 39
00186 Roma RM
Tei. 06/6837365/4, 6837243
Fax 06/68300746